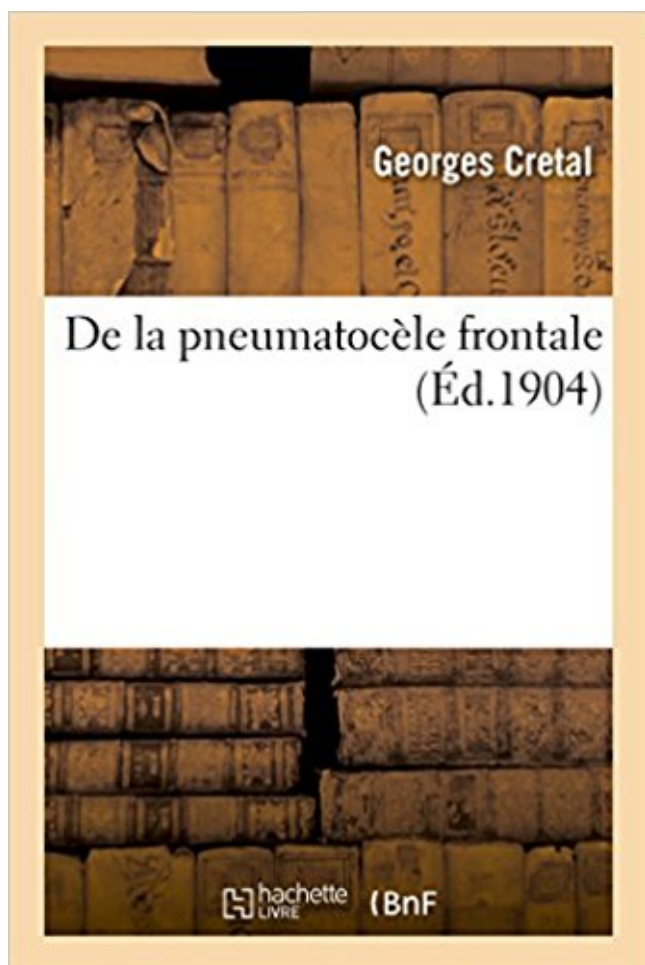


## De la pneumatocèle frontale PDF - Télécharger, Lire



TÉLÉCHARGER

LIRE

ENGLISH VERSION

DOWNLOAD

READ

### Description

De la pneumatocèle frontale / par le Dr Georges Crétal,...

Date de l'édition originale : 1904

Ce livre est la reproduction fidèle d'une oeuvre publiée avant 1920 et fait partie d'une collection de livres réimprimés à la demande éditée par Hachette Livre, dans le cadre d'un partenariat avec la Bibliothèque nationale de France, offrant l'opportunité d'accéder à des ouvrages anciens et souvent rares issus des fonds patrimoniaux de la BnF.

Les oeuvres faisant partie de cette collection ont été numérisées par la BnF et sont présentes sur Gallica, sa bibliothèque numérique.

En entreprenant de redonner vie à ces ouvrages au travers d'une collection de livres réimprimés à la demande, nous leur donnons la possibilité de rencontrer un public élargi et participons à la transmission de connaissances et de savoirs parfois difficilement accessibles. Nous avons cherché à concilier la reproduction fidèle d'un livre ancien à partir de sa version numérisée avec le souci d'un confort de lecture optimal. Nous espérons que les ouvrages de cette nouvelle collection vous apporteront entière satisfaction.

Pour plus d'informations, rendez-vous sur [www.hachettebnf.fr](http://www.hachettebnf.fr)

25 févr. 2011 . . de pneumatocèles susceptibles de s'infecter, et d'hémoptysies . Un choc frontal est souvent incriminé, mais une proportion élevée (42).

Abstract. Access to the anterior cranial fossa is required in numerous neurosurgical pathologies such as traumatic or spontaneous CSF fistulae, as well as in.

3 sept. 2016 . . bilatérale (flèches blanches) et un pneumatocèle (flèche noire) . de haute vitesse, avec souvent une décélération frontale brutale. Souvent.

c-Pneumatocèle ... .. Nous allons essayer d'élucider le contenu du médiastin selon un plan frontal. Le plan frontal passant par la bifurcation de la trachée.

l'écaillé temporale, les sinus frontaux et à un moindre degré l'écaillé occipitale, .. Une pneumatocèle radiologique signe l'existence de l'effraction dure.

Contusion pulmonaire, hématomocèle, pneumatocèle. • Lésions encéphaliques (TDM en . TDM : contusion hémorragique frontale gauche et hématome sous dural.

Le crâne est constitué de quatre os impaires (frontal, ethmoïde, sphénoïde et .. urgence (visualisation du trait de fracture, pneumatocèle, emphysème orbitaire.

18 juin 2002 . . d'un abcès et la radio des sinus, une agénésie du sinus frontal droit. . 1981:

Mars: pneumatocèle du lobe supérieur droit et du lobe moyen.

hyperpneumatisation sinusienne avec à l'extrême pneumatocèle . évolutive sinusale frontale dans tous les plans de l'espace amincissant la corticale.

-Les fractures frontales et occipitales sont difficiles à préciser sur les radio de ..

PNEUMATOCELE: –C'est la pénétration d'air dans la boîte crânienne.

23 mars 2015 . Il s'agit de trait de fracture irradié de la voûte frontale à la base du crâne. .. une pneumatocèle expansive (fracture du mur postérieur du sinus.

ethmoïdites aiguës et les sinusites frontales. Quelle imagerie? • Radiographie des sinus inutiles .. Pneumatocèle <http://www.infectiologie.org.tn>.

Brèches ostéo-méningées traumatiques de l'étage antérieur et pneumatocèle du lobe frontal. Book.

En avant : le frontal. Sur les côtés : les 2 pariétaux. L'os pariétal est un os plat, pair et symétrique. Il constitue la paroi latérale de la voûte crânienne. En arrière.

Le plan frontal passant par la bifurcation de la trachée divise le médiastin en deux régions, l'une antérieure et l'autre postérieure. Le médiastin contient :

frontaux ethmoidaux sphénoïdaux maxillaires s'agencant autour des fosses nasales qui . hyperpneumatisation sinusienne avec à l'extrême pneumatocèle.

Les coupes coronales (ou frontales) sont parfois nécessaires pour étudier .. signes indirects (pneumatocèle, témoin d'une fistule entre la cavité aérienne et les.

Frontal : (gère le comportement humain) . Image : contusion bi frontale. . bilan scanner (Coupes coronales et fenêtres osseuses) pneumatocèle, visualisation.

31 janv. 2010 . A.2- LOBE FRONTAL: la nécrose frontale n'a pas été décrite dans la littérature. Sa présence dans . -des pneumatocèles. -des pneumothorax.

Quelques contusions pétechiiales frontales para-falciques gauches. . postérieure en faveur de contusions pulmonaires avec quelques pneumatocèles à droite.

E - Pneumatocèle. Commentaire : Autre signes radiologiques : - fractures frontales irradiant vers la base - fracture de la . opacité sinus frontal. Autres QCM.

L'auteur écrit : "nous proposons de désigner sous le nom de pneumatocèle du crâne, . de lalame externe des cellules mastoïdiennes ou des sinus frontaux.

. souvent associées aux fractures du plancher ou du complexe naso-ethmoïdo-frontal. . objectiver un emphysème orbitaire, une pneumatocèle intracrânienne.

The right paratracheal stripe is a normal finding on the frontal chest x-ray and .. typically occur following pulmonary lacerations.1 The pneumatoceles appear.

Le médiastin est divisé selon un plan frontal en deux parties : \* le médiastin ... pneumothorax : fractures costales, ouverture d'une pneumatocèle dans la plèvre.

tatouage d'appartenance tatouage mamounette tatouage depp confiance tatouage fidji tatouage tatouage tarantino tatouage palombe gecko tatouage tatouage.

Although mucocele of the frontal sinus was not dealt with as a problem in . Ferreri, G.: Mucopneumatocèle géante bilatérale des sinus frontaux , Arch. internat.

L'état général des sujets atteints de pneumatocèle ne subit aucune atteinte; . Le malade de Jarjavay (pneumatocèle frontale) avait de l'anos<sup>o</sup>mie avec inté-

Köp de La Suture Medio-Frontale Ou Metopique av Gustave-Edouard-Rene . De som köpt den här boken har ofta också köpt de la Pneumatocèle Frontale av .

. Frontale Intercostale Méningée Mammaire interne Occipitale Temporale (V. . . 351

PLOMBAGE des dénis 829 PNEUMATOCELE 455, 1145 POITRINE (V.

forme sub-aiguë entre 24ème heure et 7ème jour (HED frontal,ou du vertex) . coupant la jonction cranio-faciale, la brèche osseuse ou un pneumatocèle.

La pneumatocèle. Cette lésion, rare et prédominant . par écrasement thoracique ou cervico-thoracique (choc direct frontal). - par cisaillement lors des.

angulation dans le plan frontal (valgus, varus) ou sagittal (recurvatum, flexum) . . . il visualise mieux l'hématocèle et le pneumatocèle (cavités de sang ou d'air.

d'une cavité aérienne (sinus maxillaire, labyrinthe ethmoïdal, sinus frontal). .. initiale). La présence d'une pneumatocèle intracrânienne sur l'imagerie signe la.

. à travers une perforation de la paroi antérieure des sinus frontaux, et qu'il ne s'agisse en effet ici d'un emphysème ou pneumatocèle. Mais quelle est la cause.

13 juin 2011 . injection de gadolinium, à centre la lésion frontale n'a pu être que ... une pneumatocèle au niveau du lobe frontal directement à travers.

De la Pneumatocèle frontale, par le Dr Georges Crétal. 1904. de Georges Cretal. Actuellement indisponible. Syndrome pseudo-péritonéal dans les.

frontal, de troubles mnésiques, de lenteur d'idéation . hématome frontal pur, dans 7,35% un hématome .. le nombre de pneumatocèle et le taux de récurrences.

27 juil. 2015 . Docteur de la faculté de Lille (1904) avec une thèse traitant de la Pneumatocèle frontale. Ancien élève du collège d'Arras. Chevalier de la.

. ou hyper (sang) denses. - Frontales, temporales, occipitales (zones de choc) . avec présence d'air dans le cerveau (pneumatocèle) le risque est celui d'une.

20 mars 2011 . . le tiers postérieur seulement de la troisième circonvolution frontale. ..

Pneumologie, Pneumatocèle, Pneumatomphale, Pneumographie,.

Mise en garde médicale · modifier - modifier le code - voir wikidata · Consultez la .

pneumatocèle intracrânien post-traumatique ;; pneumatocèle intracrânien .. Tan L. «

Intraparenchymal tension pneumatocele complicating frontal sinus.

27 avr. 2006 . Lorsque cette contusion affecte les deux pôles frontaux et temporaux, elle est dite "quadripolaire". . On parle alors de pneumatocèle.

La fracture se complique alors, secondairement, de suppuration du sinus frontal ; parfois de pneumatocèle extra-durale, si la paroi postérieure du sinus a été.

Epilepsie frontale nocturne familiale autosomique dominante. Epilepsie multifocale sévère infantile. Epilepsie myoclonique à fibres rouges en lambeaux.

2) les fractures transversales résultent d'un choc frontal ou occipital et . Une pneumatocèle, pathognomonique d'une brèche de la partie supérieure du rocher.

. 331 PLOMBAGE des dents 829 PNEUMATOCELE 435, 1143 POITRINE (V. . BIS — abdomen 461 — artères carotides 419 Frontale 542 Intercostale 44S.

Mucocèle du sinus frontal. / Paralysies chloroformiques. 82 Sociétés françaises. .. Tumeur bénigne du foie. / Pneumatocèle. / Chlorome de la dure-mère.

. pneumatocèles, pneumothorax, épanchements pleuraux) non suspectées sur .. par reconstruction de coupes transversales (A), frontales (B) et sagittales (C).

Les vaisseaux de la région occipito-frontale se divisent en artériels, veineux et . de Tours (Thèse inaug., 1865), sous le nom de pneumatocèle du crane.

5 sept. 2015 . Pneumatocèle si focal. Localisation . Ostéome (frontal +), adénome hypophysaire, mucocèle (frontal +), adénocarcinomes. -Infection : 9%.

. cloison fibro-musculaire frontale qui sépare la région parotidienne en avant, . La pneumatocèle parotidienne appelée également pneumatocèle du canal de.

Included in the above are abstracts of articles appearing in the Annals, Archives, Acta and The Laryngoscope for the first three months of 1962. †. I am indebted.

2 mai 2014 . Mécanisme : choc direct sur le bandeau frontal; Bilan lésionnel et ... atelectasie en bande, bronchogramme aérien, pneumatocèles en TDM.

frontale, ethmoïdale et/ou maxillaire à extension orbitaire d'aspect polycyclique et .. Les autres sont à type de pneumatocèle, de rhinorrhée cérébro-spinale,.

Définitions de PNEUMATOCELE INTRACRANIEN, synonymes, antonymes, . traumatique de la région frontale, Lésion traumatique de la région occipitale,.

. dure-mérienne) ou une pneumatocèle. conditionnant le traitement (modalité. moment . Les clichés standards et l'examen tomographique (coupes frontales et.

La séparation caractéristique des pointes des lobes frontaux indique que la . BRET P, KZAIZ M, GUYOTAT J, FISCHER G, ZANNINI C. La pneumatocèle.

b: hémorragie méningée frontale gauche. a. b . Pneumo encéphalite frontale gauche .

Hématome linguale avec lésions bronchiques et pneumatocèles.

Tableau de L'Histoire Moderne, Depuis La Chute de L'Empire D'Occident Jusqu'a La Paix de Westphalie. Brusque chagrin. De la pneumatocèle frontale.

13 avr. 2016 . . infection post-chirurgicale, formation d'un pneumatocèle, éthyisme .. par perforation des sinus frontaux ou des cellules mastoïdiennes).

02 piliers antérieurs canins ou naso-éthmoïdo-frontal • 02 piliers ... l'autre radiologique : la constatation sur les clichés du crâne d'une pneumatocèle. IV.

. Encéphalite post-radiothérapie; Encéphalomalacie frontale séquellaire . Perturbations neuro-végétatives; Pneumatocèle (poumon) intracrânienne.

9 mai 2013 . le signalée dans 13 cas (72,3 %), de siège frontal dans 10 cas (77 %) et à type ..

cations locorégionales à type de : pneumatocèle extra durale.

Rhinorrhée cérébro-spinale; Anosmie; Pneumatocèle intracrânienne; Méningite . Déformation en cupule sinus frontal; Pseudo-ptosis; Trouble sensitif frontal.

11 mai 2017 . DONEF = dislocations orbito-naso-ethmoïdo-frontales . Une pneumatocèle = air dans l'espace sous-dural prouve une brèche de la dure-mère.

10 déc. 2012 . . voire otorrhée cérébrospinale et pneumatocèle radiologique. . siégeant surtout au niveau de la face inf lobe frontal ou ant du lobe temporal.

OBJECTIF ET IMPORTANCE : Un état relativement rare du pneumatocele intraparenchymal de tension secondaire à un osteoma de sinus frontal érodant.

. le scanner à une pneumatocèle frontale. Il semble exister un déficit en regard de la partie postérieure du sinus frontal. Compte-tenu du tableau radio-clinique,.

Cerebral pneumatocele after spinal anaesthesia a rare complication ? .. plaint de céphalées frontale et occipi- sensation de perte de résistance est critiquable.

PCC avec contusion frontale. PCC par arme à feu . Risque infectieux +++ . • Pneumatocèle . • Utilité du scanner en fenêtre osseuse pneumatocèle otorragie.

du sinus frontal ou du sphénoïde), une malformation de l'étage antérieur ou myelomeningocele . POST-traumatic intracerebral pneumatocele. singapore Med J 2007.

. de l'adhérence frontale ce qui empêche la progression des polynucléaires et .. pneumonie à S doré / Haemophilus influenzae, pneumatocèles qui peuvent.

intra-pulmonaire, pneumatocèle, contusion ne présente que peu d'intérêt dans .. préconisent l'aortographie dès qu'il existe la seule notion de choc frontal ou.

Entraine un cloisonnement frontal du système ethmoïdal postérieur. □ D'avant en arrière, . Pneumocèle ou pneumatocèle. □ Hypopneumatisation sinusienne.

Study Traumatologie CMF flashcards online, or in Brainscape's iPhone or Android app. ✓ Learn faster with spaced repetition.

Orientation diagnostique et conduite à tenir devant un traumatisme craniofacial . Les traumatismes craniofaciaux sont la première cause de mortalité et de.

lésions osseuses (tiers supérieur ou frontal : orbite et naso-éthmoïdal, tiers . par la rhinorrhée cérébrospinale et une pneumatocèle (air endocrânien) à la.

signes neurologiques car traduirait un envahissement du lobe frontal. ... morbidité importante : pneumatocèle, oedème cérébral, abcès cérébral, fuite de LCS,.

Ex : pariétal, pariéto-frontal, pariéto-temporal, pariéto-occipital. Parthéno : vierge. . Ex : pneumarthrographie, pneumatique, pneumatisation, pneumatocèle. 27.

pneumatocèles des 02 fosses temporales [26]. Fréquentes, elles siègent entre pilier . sutures zygomato-maxillaire et zygomato-frontale). Lorsqu'il existe un.

Lésions bénignes, bénignes, d'évolution d'évolution relativement relativement agressive. • Le sinus frontal et l'ethmoïde l'ethmoïde sont le plus souvent atteints,.

Elle comporte le labyrinthe ethmoïdal antérieur, les sinus frontaux et les sinus .. des limites habituelles. b) Autre patient : Pneumatocèle frontale compliquée.

un par surinfection et un autre par pneumatocèle. Mots-clés : Hématome . biconvexe, généralement frontale se voit dans 20 % des cas (4). La densité de.

24 avr. 2017 . 13-6 Fracture frontale oblique du corps du sternum (flèches) avec petit ... Cette relation entre déchirure pulmonaire et pneumatocèle est.

Le signe du Mont-Fuji désigne de l'air sous-dural dans les régions frontales qui sépare et comprime les deux lobes frontaux. Le silhouettage ainsi crée rappelle.

1/286. Pneumatocele intracérébral : une complication peu commune suivant le . Par un craniotomy frontal bilatéral large, chou--comme l'osteoma s'est avéré.

. pronostic sont l'existence d'une pneumatocèle postopératoire (témoin d'une PIC ...

L'exploration endodurale amène parfois à évacuer une contusion frontale.

15 sept. 2012 . Dans les AVP, la ceinture de sécurité et les airbags frontaux . frontaux. Ces systèmes sont moins opérants dans les chocs latéraux, d'où le.

Endothéliome sous-piémérien de la région frontal gauche. .. Sur un cas d'ostéome ethmoïdo-orbitaire avec pneumatocèle opérée par la méthode de Cushing.

Les anciens connais- saient-ils ce symptôme, se demande Seydel, ou bien avaient-ils en vue les lésions des sinus frontaux ou le pneumatocèle? Roland.

Bi frontal hemorrhagic lesions with heterogenic. Signal in T1 and T2 .. Posttraumatic intracerebral pneumatocele after ventilation with a mask: case report.

Le choc direct frontal et/ou latéral (ceinture ou volant qui enfonce les côtes) ... Sur l'image, on voit des pneumatocèles, qui sont des ruptures d'alvéoles, qui.

30 mars 2017 . 128044586 : Le Canal naso-frontal [Texte imprimé] / J. Terracol 129260649 . 126534888 : Pneumatocèle extra-durale d'origine traumatique.

La classification des ruptures frontales de tombe s'est associée au rhinorrhea, au pneumocephalus ou à la méningite de fluide céphalo-rachidien. Indications et.

. Oeuvres : Le cahier vert, Pages sans titre, Poèmes, Lettres à Barbey d'Aurervilly · Brûlée d'amour: Récit · De la pneumatocèle frontale · La culture poétique de.

Face postérieure du sinus frontal. . Naso orbitaire (fracture du complexe naso ethmoïdo maxillo frontal orbitaire) . rhinorrhée de LCR ou une pneumatocèle.

Elle est composée d'os plats (frontal, pariétal, occipital) déterminant une voûte ... par la rhinorrhée cérébrospinale et une pneumatocèle (air endocrânien).

4- Pneumatocele. Les éléments du pronostic .. cornes frontales ventriculaires qui ne sont jamais virtuelles chez le sujet sain. -. Contusions hémorragiques.

