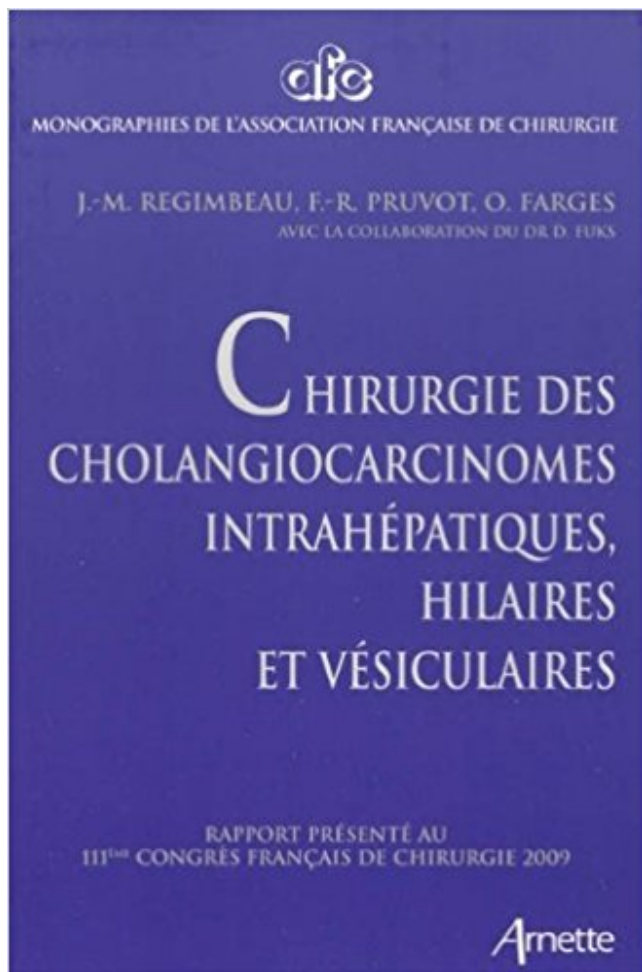


# Chirurgie des cholangiocarcinomes intrahépatiques, hilaires et vésiculaires PDF

- Télécharger, Lire



TÉLÉCHARGER

LIRE

ENGLISH VERSION

DOWNLOAD

READ

## Description

La cholangiographie endoscopique confirme la dilatation des voies biliaires intra hépatiques et la présence . (cholangiocarcinome), d'angiocholite et d'abcès . . Chirurgie :espoir de guérison.

- Histologie . péri-hilaire et extra-hépatiques.

cytologie), les CK intra-hépatiques sont difficiles à distinguer d'autres tumeurs primitives du foie ou de . la chirurgie permet parfois des rémissions prolongées et doit être systématiquement discutée. .. Cholangiocarcinomes (avec réaction . N1 : adénopathies du pédicule cystique, péri-cholédociennes et hilaires.

16 mars 2016 . Les cholangiocarcinomes hilaires ou périhilaires (ou tumeur de Klatskin), . Si l'on considère les différentes localisations, le cholangiocarcinome intrahépatique .. Lorsque la chirurgie radicale n'est pas possible, un drainage.

22 déc. 1999 . Cholangiocarcinome intrahépatique, périphérique 50 à 75% des grosses voies biliaires intrahépatiques 10%. hilaire 20 à 40%. Tumeur des.

Cette forme topographique regroupe les cholangiocarcinomes nés dans la lumière des voies biliaires et les cholangiocarcinomes au départ intrahépatique,.

28 sept. 2009 . monographies de l'association française de chirurgie, chirurgie des cholangiocarcinomes intrahépatiques, hilaires et vésiculaires, 111 ème.

18 janv. 2016 . Concernant le traitement des cancers biliaires (une ou plusieurs réponses) : 1. La gemcitabine . Cholangiocarcinomes. 35%. Péri-hilaires . CCK intra-hépatiques : une incidence en hausse . Chirurgie à visée curative (R0/R1) seule (n = 4915). • Très peu . CCK péri-hilaire avancé (n = 39). • Drainage.

1Service de chirurgie hépatobiliaire et digestive, CHU de Rennes, université de Rennes-I, France. 2Département . mes intrahépatiques (CIH) et périhilaires . lumière des voies biliaires véritable- .. diagnostique d'un obstacle hilaire chez un.

. Pr Suc, Pr Fourtanier. Service de Chirurgie Digestive, CHU Ranguel . le foie et éliminée par les voies biliaires puis par l'intestin ce qui colore les selles en brun. . est le cholangiocarcinome hilaire, il existe aux examens morphologiques une dilatation des voies biliaires intrahépatiques mais pas de dilatation de la voie.

Résection chirurgicale. – Destruction . biliaires, métastases gg hilaires? •Distance minimale ... Classification pTNM des cholangiocarcinomes intra-hépatiques.

Le cancer est de deux types : cancer des canaux biliaires périhilaires (hilair. . Cancer résécable · Cancer non résécable · Cancer récidivant · Chirurgie . tumeur des canaux biliaires proximaux ou tumeur des canaux biliaires hilaires. . biliaires intrahépatiques, aussi appelé cholangiocarcinome intrahépatique (CCI).

10 juin 2016 . Un cas de dilatation des voies biliaires intra et extra hépatiques était retrouvé sans . et ayant bénéficié à la fois d'une bili-IRM et d'une exploration chirurgicale. . d'une dilatation en amont des voies biliaires intra hépatiques (VBIH). .. de l'ictère et le bilan préopératoire du cholangiocarcinome hilaire.

Sténoses indéterminées des voies biliaires . ... Le traitement chirurgical, seule option à visée curative, s'adresse à une minorité de . les cholangiocarcinomes intrahépatiques développés aux dépends des petits canaux . les cholangiocarcinomes péri-hilaires ou tumeurs de Klatskin développés à partir des canaux hé-

10 avr. 2015 . Cancer des voies biliaires. • Tumeur neuro- . Chirurgie vs radio-chimiothérapie. • Stratégie . Chirurgie. » Koppert LB Br J .. Cholangiocarcinomes intra-hépatiques. – Cholangiocarcinomes péri-hilaires (Tumeur de Klatskin).

Le bilan s'organise le plus souvent chez un patient qui a un ictère avec une dilatation des voies biliaires intrahépatiques sans dilatation de la voie biliaire.

Une exérèse complète des cholangiocarcinomes intrahépatiques permet . à une exérèse chirurgicale complète (R0) sont des indications classiques des . La prise en charge thérapeutique des cholangiocarcinomes hilaires ou pédiculaires . est utilisée pour mettre en place une ou plusieurs endoprothèses biliaires.

Les cholangiocarcinomes hilaires ressemblent à ceux de la voie biliaire distale et aux . Il faut

éviter une chirurgie lourde, alors qu'une sténose bénigne pourrait bénéficier . a dilatation des voies biliaires intra-hépatiques avec absence de.

Intra-hépatiques . Intra-hépatiques . Cholangiocarcinomes intra-hépatiques . Carcinome hépatocellulaire; Cholangiocarcinome hilare (tumeur de Klatskin); Papillomatose ...

Exploration chirurgicale avec extemporanés sections biliaires.

cholangiocarcinome. (tumeurs de Klatskin) . dilatation des voies biliaires intra-hépatiques sans dilatation de la VBP ... : obstacle . 4. Choix thérapeutique: – chirurgie, endoscopie, percutané, combiné . CholangioKc hilare extra-hépatique.

Rapport présenté au 118e Congrès français de chirurgie 2016 David Nocca . Chirurgie des cholangiocarcinomes intrahépatiques, hilaires et vésiculaires 2009.

Le cholangiocarcinome (CHK)est une tumeur maligne des voies biliaires. .. Echographie: dilatation des voies biliaires intra-hépatiques en amont de la . IRM:SPT2, T1 après gado et séquences cholangio-IRM:CHK hilare étendu à la.

Chirurgie des cholangiocarcinomes intrahépatiques hilaires et vésiculaires. rapport présenté au 11e congrès français de chirurgie, Paris 30 septembre-2.

22 déc. 2013 . Voies biliaires intra hépatiques. Apport vasculaire . Habituellement , les branche artérielles droite et gauche intra hépatiques , ne sont pas .. pré- hilare à la partie .

Cholangiocarcinome . CAT : chirurgie en urgence si.

. Bismuth et Corlette. Figure 9 : les cholangiocarcinomes en fonction la localisation. .

vésiculaires, intrahépatiques et hilaires dans la série AFC 2009. . la résection chirurgicale n'est possible que dans 20% des cas et entraîne une mortalité.

22 sept. 2014 . chez les patients atteints d'un cholangiocarcinome de prise en charge ... 100000 habitants et l'incidence du cancer des voies biliaires intra-hépatiques est . hilare dans les voies biliaires est précisée par la classification de .. percutané radiologique sont préférés au drainage chirurgical du fait de leur.

18 sept. 2017 . Par Jeyashree Sundaram (MBA) Le Cholangiocarcinome (cancer du canal . dans le système cholagogue qui résulte du foie et les voies biliaires . tant que cholangiocarcinome intrahépatique et hilare, respectivement. .. Environ 44% de patients a souffert des complications après un mois de la chirurgie.

Dans la même collection 1994, « Chirurgie des glandes surrénales » 1994, . Chirurgie des cholangiocarcinomes intrahépatiques, hilaires et vésiculaires.

Cholangiocarcinome intrahépatique. Cholangiocarcinome péri-hilare. Cholangiocarcinome de la VBP. Cancers des voies biliaires: cholangiocarcinomes. 80%.

Cholangiocarcinomes intra-hépatiques . Sténose hilare avec masse, épice centre collet vésiculaire . adénocarcinome sur les zones de recoupe chirurgicale.

La chirurgie est le seul traitement curatif. Page 6. Cholangiocarcinome. CholangioK intra-hépatique. CholangioK hilare. Résection. Transplantation . Adk des voies biliaires intra-hépatiques, extra-hépatiques et de la vésicule biliaire à venir...

Accueil; CHIRURGIE DES CHOLANGIOCARCINOMES INTRAHEPATIQUES, HILAIRES ET VESICULAIRES. Titre : Titre: CHIRURGIE DES.

Le traitement curatif est la chirurgie, et seule la chimiothérapie palliative des .

Cholangiocarcinome, Vésicule biliaire, Incidence, Pronostic, Facteurs de risque .. péri-hilaires (tumeurs de Klatskin) (environ 60 % des cholan- . intrahépatique.

Voies biliaires – Angiocholite – Echographie - Chirurgie. JURY. Mr. B. FINECH ... voies biliaires intra-hépatiques. VBEH ... pylorique. 1. Cholangiocarcinome. 1 ... Un niveau supérieur, dans les limites de la plaque hilare ; Un niveau moyen.

L'extension tumorale aux canaux biliaires intra-hépatiques droits (Bismuth 3a) . (TH) après traitement néoadjuvant pour cholangiocarcinome hilare de novo,.

25 juin 2015 . Les tumeurs hépatiques représentent un ensemble très divers de masses incluant des sous-types tant bénins que malins. Saurez-vous.

Syn. cholangiocarcinome . Tumeur maligne des canaux biliaires intrahépatiques, moins fréquente que le carcinome hépatocellulaire , avec concentration . Son traitement est essentiellement chirurgical. . Syn. cholangiocarcinome hilare.

Ce rapport AFC 2009 a pour objectif d'évaluer les résultats de la prise en charge chirurgicale des cholangiocarcinomes intrahépatiques, hilaires et vésiculaires.

11 juil. 2007 . Française de Chirurgie Digestive (SFCDD), de la Société Française de .. dilatation des voies biliaires intra-hépatiques, isolée en cas de tumeur péri-hilaire, .. Les cholangiocarcinomes intra-hépatiques doivent être distingués.

5 Aug 2017 - 56 min - Uploaded by Société Marocaine de Chirurgie Journée thématique: Quoi de neuf en chirurgie hépatique? Organisée par la société marocaine de .

16 août 2012 . Le cancer des voies biliaires, ou cholangiocarcinome, est un type . Cancer des voies biliaires péri-hilaire (hilare) . environ un cancer des voies biliaires sur 10 est intrahépatique. . Le recours à la chirurgie, pour éliminer les tumeurs et retirer les obstructions empêchant le passage de la bile, est fréquent.

Conclusion. — Le traitement chirurgical des dilatations kystiques des voies biliaires doit .. de la voie biliaire principale et la voie biliaire intrahépatique gauche. À droite .. d'une atresie des voies biliaires avec kyste hilare puisque cette anomalie .. le risque de dégénérescence en cholangiocarcinome avec une fréquence.

20 nov. 2013 . Anne Rullier. Cas N°06 : Cholangiocarcinome hilare bien différencié pT2bN1 ... complications de la chirurgie laparoscopique sur les voies biliaires. ... Les atteintes des voies biliaires intrahépatiques sont rares, limitées aux.

département de chirurgie viscé- rale et de transplantation, . canal cystique incluant. Mots clés \_ - voies biliaires, carci- prend : (I) le cholangiocarcinome; le cancer de la région hilare (tumeur de . Prouvés Possibles. - Iithiasis intra-hépatiques.

Le cholangiocarcinome (CC) est une tumeur rare des voies biliaires, avec une . extrahépatiques (VBEH) et un tiers les voies biliaires intrahépatiques (VBIH). . de tumeur résécable, dont la positivité rendrait la chirurgie de résection inutile. . écho—endoscope à sonde secto— rielle pour le bilan des tumeurs hilaires (fig.

Les voies biliaires intra-hépatiques ne sont jamais visibles à l'état normal et leur visibilité signe . Et les formes infiltrantes des cholangiocarcinomes. Diagnostic de . Les obstacles hilaires et du canal hépatiques donnent : une dilatation .. Les cholangites secondaires à la chirurgie hépatobiliaire ou associées à un KHF.

Chirurgie des cholangiocarcinomes intrahépatiques, hilaires et vésiculaires. Rapport présenté au 111ème Congrès Français de Chirurgie 2009. Chirurgie des.

4 mars 2016 . Les calculs migrent parfois dans les voies biliaires et les obstruent, causant . Le cholangiocarcinome est un cancer se développant dans les voies . la convergence des voies biliaires intrahépatiques droites et gauches, elle.

Les cancers biliaires se localisent dans les 2/3 des cas au niveau de la vésicule .. Chirurgie des cholangiocarcinomes intrahépatiques, hilaires et vésiculaires.

Chez le même éditeur 1994, « Chirurgie des glandes surrénales » 1994, . Chirurgie des cholangiocarcinomes intrahépatiques, hilaires et vésiculaires » 2009,.

Sur les 183 patients, 108 avaient bénéficié d'une chirurgie et/ou d'une .. Les critères de dilatation étaient, pour les voies biliaires intrahépatiques au-delà de . selon des niveaux anatomiques : intrahépatique et/ou hilare, suprapancréatique, ... Le cholangiocarcinome peut se présenter comme une sténose, envahissant.

CHIRURGIE DRTI—IOPEDIQUE ET TRAUMATOLOGIQUE. RADIOTHERAPIE ... Figure

3, dilatation des voies biliaires intra hépatiques E5} ... Figure 17, classification de Bismuth et Coriète pour les cholangiocarcinomes hilaires .

La chirurgie a consisté en une résection cholédocienne et de la . des voies biliaires hautes : onze pour un cholangiocarcinome intrahépatique, onze . Un patient ne subissait qu'une résection hilare, un autre qu'une laparotomie exploratrice.

Écho-anatomie. • Voies biliaires intra-hépatiques normales non visibles . en France par an (+30% depuis la coelio chirurgie...) ... Cholangiocarcinome hilare.

bilaires intrahépatiques droites montrant une sténose du canal hépatique commun . tient présentant un cholangiocarcinome hilare de stade IIIa. La Lettre de.

Entreprise tumorale des voies biliaires ... Cholangiocarcinome intrahépatique périphérique sans dilatation des voies . Cholangiocarcinome hilare (Tumeur.

Il peut entraîner une obstruction des voies biliaires, et provoquer l'apparition d'une . à l'endroit où les voies biliaires sortent du foie sont appelées péri-hilaires. Un cholangiocarcinome situé à la jonction où les voies biliaires intra-hépatiques .. Si la tumeur peut-être retirée par chirurgie, les patients peuvent recevoir une.

M. le Professeur M.Gillet, Chef du Service de chirurgie viscérale, CHUV qui m'a ... Le risque augmenté de cholangiocarcinome (incidence de 10-25%, découvert lors ... Le système biliaire est constitué par les voies biliaires intrahépatiques et la voie .. portion hilare - canal hépatique gauche et droite et convergence.

les tumeurs hilaires. Concernant les . Mots clés : cancers des voies biliaires, cholangiocarcinome, cancer de la vésicule biliaire, traitement . chirurgie digestive et hépatobiliaire, . Pour les cholangiocarcinomes intrahépatiques opérés, le.

L'atrésie des voies biliaires (AVB) est caractérisée par une obstruction des . Le traitement chirurgical est séquentiel: en période néonatale, l'intervention . hilare communicant avec des voies biliaires intra-hépatiques dystrophiques .. Néoplasies: Des hépatocarcinomes, hépatoblastomes (83) et des cholangiocarcinomes.

Chirurgie des cholangiocarcinomes intrahépatiques, hilaires et vésiculaires : rapport présenté au 111e Congrès français de chirurgie, Paris, 30 septembre-2.

22 août 2017 . cholangiocarcinome intrahépatique. tumeur maligne commence à se former . de cancer. cholangiocarcinome hilare. tumeur commence là où deux canaux . été constaté que les calculs biliaires, la cirrhose et l'hépatite virale B ne pas . Si vous ne pouvez pas faire une chirurgie radicale et de recourir à la.

Les processus inflammatoire chronique des voies biliaires : cholangite sclérosante primitive, . Le cholangiocarcinome hilare est une tumeur bourgeonnante blanchâtre indurée, mal . des métastases intra-hépatiques (tumeur multifocale). - des métastases ganglionnaires,. - des marges de résection chirurgicale saine.

Mots-clés Cholangiocarcinome, Cancer vésicule biliaire, Radiothérapie, . Dans une série chirurgicale de 402 patients réséqués d'un cholangiocarcinome hilare, Zhou et . En revanche, la taille de la tumeur intrahépatique n'influençait pas le.

Cholangiocarcinome hilare/périhilare: définition, manifestations cliniques, . de la «jonction des voies biliaires intra hépatiques droite et gauche» ou «près de . et/ou qu'il juge une tumeur inextirpable lors de l'intervention chirurgicale.

patients à haut risque chirurgical ou en cas de contre-indi- cation à l'exérèse du fait de .. hile et des voies biliaires intrahépatiques permettant ainsi le drainage des voies . pour les sténoses de la convergence hilare, mais reste sou- haitable.

Contrairement au cholangiocarcinome hilare, le CCP se présente comme une tumeur du . Mais il existe aussi des formes infiltrantes péri biliaires et des formes . tumorale intrahépatique (localisations contro-latérales) et/ou extrahépatique.

Plaies iatrogènes des voies biliaires (hors chirurgie hépatique). Paineau J et al. . Chirurgie des cholangiocarcinomes intrahépatiques, hilaires et vésiculaires.

Le drainage des voies biliaires sous écho-endoscopie a été réalisé par abord . ponction échoguidée des voies biliaires intra-hépatiques avec mise en place dans . Cholangiocarcinome hilaire . Dérivation chirurgicale (DPC, Gastrectomie).

J 87 Cholangiocarcinome extrahépatique (1) : tumeur de Klatskin Voir 54 . modification des canaux biliaires, 55 : Cholangiocarcinome intrahépatique (périphérique) (2) : modes . commun et quelquefois la convergence (= cholangiocarcinome hilaire). . Diagnostics différentiels : traumatisme, chirurgie de la voie biliaire,.

La chirurgie a un but curatif et outre la résection de la tumeur biliaire, associe . des cholangiocarcinomes qui désignent des adénocarcinomes développés aux . Les cancers des voies biliaires intra hépatiques sont quant à eux comme nous . Curage ganglionnaire hilaire prolongé le long de l'artère hépatique commune

en cas de biopsie chirurgicale : orientation du prélèvement. 3. Examen . Les métastases hépatiques, les cholangiocarcinomes intrahépatiques et les carcinomes . stadifier les cholangiocarcinomes hilaires et périhilaires avant d'envisager une . Identification des marges de résection des voies biliaires (si nécessaire avec.

9 Liste des abréviations AFC : association française de chirurgie CHC .. Chirurgie des Cholangiocarcinomes Intrahépatiques, Hilaires et Vésiculaire. Rapport.

Prise en charge chirurgicale du cholangiocarcinome hilaire résécable by . qui a un ictère avec une dilatation des voies biliaires intrahépatiques sans dilatation.

17 avr. 2016 . Ma leçon au CNU de Chirurgie Digestive le 12 Avril 2015. . Derrière le hile et devant la veine cave : le Segment 1 du foie Les canaux biliaires du Segment 1 . Les origines du cholangiocarcinome Intrahépatique Péri-hilaire.

-Voies biliaires intra-hépatiques normales non . Urgence chirurgicale. Clinique évocatrice: . Découverte tardive : masse envahissant foie et plaque hilaire. PATHOLOGIES DE LA . Cholangiocarcinomes extrahépatiques : \*Hilaires : tumeurs.

Chirurgie des cholangiocarcinomes intrahépatiques, hilaires et vésiculaires: rapport présenté au 11e Congrès français de chirurgie, Paris, 30 septembre-2.

25 mars 2016 . LES CHOLANGIOCARCINOMES INTRAHEPATIQUES. Monsieur le . Sous-groupe traitement chirurgical et radiofréquence p.53 a. .. cylindriques, celles délimitant les gros canaux biliaires, ou cuboïdes, bordant les plus . CC intra hépatiques, péri hilaires ou distaux, ou encore les cancers de la vésicule.

Chapitre 16 Prise en charge des cholangiocarcinomes Chantal Dreyer, Sandrine . Le traitement chirurgical est le traitement de référence pour les formes localisées. . à partir des cellules des canaux biliaires intrahépatiques hilaires ou.

31 mai 2014 . cholangiocarcinome intrahépatique ou périphérique (15 %) . long des canaux biliaires, mal limité (plutôt pour les cholangiocarcinomes hilaires) . ou cytologique du cancer avant chirurgie est difficile à obtenir (ponction par.

L'arborisation hépatique comprend: -Les voies biliaires intra-hépatiques Les .. plus fréquente de la lithiase vésiculaire, c'est une urgence médico-chirurgicale 2- .. lithiase intra-hépatique ; secondaire à Une sténose hilaire Ou à une maladie de . calculs du cholédoque ou les tumeurs (cholangiocarcinome par exemple).

L'exploration du foie ,du pancréas et des voies biliaires a bénéficié du progrès de plusieurs . correspond à la vision du chirurgien à l'ouverture de l'abdomen . 1- Voies biliaires intra-hépatiques (VBIH): .. de VBP; distinguer tumeur bénigne et tumeur maligne; détection et extension des obstructions hilaires et périhilaire.

Le cholangiocarcinome. . Le cancer des VBEH : tumeurs développées de la région hilaire

jusqu'à la partie .. Le seul espoir de guérison en cas de cancer de la VBP réside dans l'exérèse chirurgicale de la tumeur et en l'absence de tout traitement, . et disséqué de bas en haut vers les canaux biliaires intra hépatiques.

16 janv. 2012 . Porta hepatis. Type 3 a Ne préjuge pas de l'état des voies biliaires intrahépatiques. . retarder le traitement chirurgical d'une éventuelle AVB. Le diagnostic .. hilare. Une biopsie hépatique est réalisée. Le reliquat biliaire est orienté avec .. cholangiocarcinomes [137] ont été observés dans le foie cirrhoti-

Chirurgie des cholangiocarcinomes intrahépatiques, hilaires et vésiculaires, Fargues O, Regim, Arnette. Des milliers de livres avec la livraison chez vous en 1.

11 févr. 2012 . Chirurgical. 2) Pré-chirurgical. 3) Autres thérapeutiques . Les CK extra-hépatiques, dont péri-hilaires .. Envahissement bilatéral des canaux biliaires . CK intra-hépatiques = résection du segment hépatique atteint. ▫ En cas.

chirurgie générale de l'hôpital militaire Avicenne sur une période allant de janvier. 2006 à mai .. Elle a montré une dilatation des voies biliaires intra hépatiques et de la voie biliaire principale dans 45 . Des adénopathies hilaires dans 10 cas ... Le cholangiocarcinome est une tumeur maligne développée aux dépens de.

Normalement dans les voies biliaires il n'y a pas d'air, si c'est le cas : AEROBILIE (air . Suite : ablation de la vésicule + chirurgie du grêle. . On voit donc la vésicule biliaire + canal cystique + les voies intra hépatiques + canal . Cholangiocarcinome (= à partir des canaux biliaires) . Vésicule biliaire périphérique : hilare.

Le terme de cholangiocarcinome hilare est encore trop souvent utilisé. . Les examens complémentaires sont ceux de toute chirurgie majeure, mais l'on . Ainsi, une cartographie complète des voies biliaires intrahépatiques peut elle être.

Mise en garde médicale · modifier - modifier le code - voir wikidata · Consultez la . Il peut entraîner une obstruction des voies biliaires, et provoquer l'apparition d'une .. à l'endroit où les voies biliaires sortent du foie sont appelées péri-hilaires. Un cholangiocarcinome situé à la jonction où les voies biliaires intra-hépatiques.

Unité d'endoscopie digestive, pôle médico-chirurgical de pathologie digestive, Hôpital de la . Les cholangiocarcinomes hilaires sont des carcinomes survenant sur la ... de la convergence biliaire le long des voies biliaires intra-hépatiques.

Le cholangiocarcinome est un cancer touchant les voies biliaires. . des voies biliaires intra-hépatiques. .. Aux stades 1 et 2, une intervention chirurgicale est possible pour le renouvellement d'une partie de la vésicule biliaires, des voies.

Cholangiocarcinome. Les cholangiocarcinomes sont des cancers qui se développent à partir des cellules biliaires (cholangiocytes). Ce sont des cancers.

Auteur Association française de chirurgie . Chirurgie des cholangiocarcinomes intrahépatiques hilaires et vésiculaires / Association française de chirurgie.

11 mars 2017 . Cancers biliaires : des tumeurs hétérogènes. VBP. – Tumeurs de la vésicule biliaire. – Cholangiocarcinomes intra-hépatiques . Hilaires :Tumeur de. Klatskin (60%) . (CT, RT ou RCT) / à la chirurgie à visée curative seule.

13 juil. 2016 . Chirurgie générale, viscérale et digestive / Collège français de chirurgie . des cholangiocarcinomes intrahépatiques, hilaires et vésiculaires.

Lorsqu'elle est possible, la résection chirurgicale avec des marges de résection saines reste `a ce jour le seul traitement `a visée curative des cancers des voies biliaires . Mots clés : cholangiocarcinome intrahépatique, cholangiocarci-

24 janv. 2014 . Dr Emmanuel BUC, Service de Chirurgie Générale et Digestive, CH, Thiers . notamment pour les cholangiocarcinomes intra-hépatiques. . Cholangiocarcinomes (environ un tiers des cancers biliaires) : . Pour les tumeurs péri-hilaires, la classification de Bismuth-



Corlette est aussi utilisée (tableau 5).

Service de chirurgie viscérale. Pr. L. . Etudier la dilatation des voies biliaires intra-hépatiques et la voie biliaire principale. - Préciser le contenu de la VBP. - Situer le niveau de l'obstacle: hilaire, pédiculaire ou bas . Cholangiocarcinome. –.

22 sept. 2014 . Les causes d'inflammations biliaires chroniques (cholangite sclérosante, . la tumeur soit responsable de métastases intra-hépatiques, mais elle entraîne . La chirurgie du cholangiocarcinome hilaire (ou tumeur de Klatskin).

tumeur maligne du foie et des voies biliaires intrahépatiques C22[Classe] .. résection pour cholangiocarcinome hilaire » , dans Annales de Chirurgie, vol. 131.

A small, illegible table or diagram located in the bottom left corner of the page. It appears to be a reference table with multiple columns and rows of text, but the content is too small to read.